University Library
JUN 31 1907

Ueber Uterusperforation

mit Verletzung des prolabirten Darmes.

Inaugural-Dissertation

zur Erlangung der Doctorwürde

der

hohen medizinischen Facultät der Universität Basel

vorgelegt von

HERMANN AUGUSTIN

prakt. Arzt in ALLSCHWIL (Baselland)

Basel 1906.

Buchdruckerei
der Gesellschaft des „Basler Volksblatt"
1906.

Ueber Uterusperforation
mit Verletzung des prolabirten Darmes.

Instrumentelle Perforationen des Uterus sind keine allzugrosse Seltenheit; in einer sehr fleissigen Arbeit hat *Rebreyend*[1]) mehr als hundert derartige Beobachtungen aus der Litteratur zusammengestellt. In der Wirklichkeit dürfte die Zahl kaum entsprechen, das üble Ereignis tritt sicher öfter ein, nur werden die betreffenden Fälle nicht der Oeffentlichkeit übergeben.

Die Ursachen für diese relativ häufig eintretende Complication eines meist sehr einfachen Eingriffes sind verschieden; wir können sie in drei Gruppen teilen.

I. Pathologische Beschaffenheit des Uterus.

a) Anomalien der Struktur der Uteruswand: Menses, Puerperium, besonders Placentarretention mit Subinvolution, Endometritis decidualis, Infection (bs. Uterusabscess, Metritis dissecans), Tuberculose, beginnende chronische Metritis, Neubildungen (Carcinom, erweichtes Myom. Chorioepitheliom), Atrophie, oedematoese Durchtränkung der Muscularis (Kentmann).

b) Anomalien der Lagerung des Uterus: Uterusfixation, sehr starke und starre Flexion.

II. Das angewandte Instrument ist ungeeignet oder gefährlich.

Perforationen sind beobachtet worden: mit der Sonde, dem Spühlrohr, dem Dilatatorium (speciell mit solchen mit divergirenden Branchen, aber auch bei Hegar'schen Stäben: Aufplatzen des Uterus; ja sogar mit Laminariastiften), mit der Curette und der Kornzange.

III. Fehlerhafte Technik,

speciell Anwendung von roher Gewalt.

In praxi werden wohl meist mehrere dieser Ursachen zusammenwirken müssen, bis eine Perforation zu Stande kommt,

wie z. B. Unachtsamkeit des Operateurs bei puerperal weichem Uterus, oder falsche Diagnose der Lage des Uterus, so dass in der vermeintlichen Richtung des Cavum das weitere Vordringen des Instrumentes erzwungen wird. Manchmal trifft aber auch den Operateur gar keine Schuld, denn es ist schon sehr geübten Gynäcologen bei schonendstem Vorgehen vorgekommen, dass die Sonde oder die Curette den tatsächlich ganz weichen Uterus ohne den geringsten Widerstand perforierten. Solche Fälle sind allerdings selten.

Am häufigsten — abgesehen vom kriminellen Abort — kommen Perforationen vor bei der Excochleatio und bei der instrumentellen Ausräumung von Aborten.

Nun ist die *Prognose* der Uterusperforation im Allgemeinen eine sehr günstige, indem sie gewöhnlich ohne jede Folge bleibt. Nur unter zwei Bedingungen ist das nicht der Fall: 1. wenn dabei das Peritoneum infizirt wird — sei es durch ein unreines Instrument, sei es durch den septischen Inhalt des Uterus —, 2. wenn Eingeweide durch die Perforationsöffnung hindurchschlüpfen oder gezogen werden. Im ersten Falle wird lokale oder fortschreitende Peritonitis die Folge sein. Im letzteren hängen Störungen und ein etwaiger unglücklicher Ausgang ab von dem heruntergetretenen Organ und von den damit vorgenommenen Manipulationen. Handelt es sich um das äusserste Ende eines Netzzipfels, so kann dieses im Cavum uteri verbleiben, dort festwachsen und keine weiteren Symptome veranlassen. (Zwei Fälle von *Küstner* [2]). Oder wird z. B. eine mit der Kornzange gefasste Darmschlinge durch den kontrollierenden Finger in Situ gefühlt, sofort losgelassen und reponirt, so kann das Ereignis ohne jede Folgen ablaufen. (*Martin* [8]). Wesentlich anders wird sich jedoch die Sache gestalten, wenn ein längeres Darmstück heruntergezogen und dabei von seinem Mesenterium losgetrennt, oder wenn der Darm gar zerrissen oder durchgeschnitten wird!

An der hiesigen chirurg. Klinik wurde unter Herrn Prof. Hildebrand ein Fall der letzteren Art beobachtet, der nahezu vereinzelt dasteht in der Litteratur, soweit ich dieselbe überblicke, — so dürfte es gerechtfertigt sein, diesen in extenso mitzuteilen.

Vorher erlaube ich mir über die in der Litteratur aufgezeichneten ähnlichen Fälle kurz zu berichten:

I. Perforation des Uterus mit Netzvorfall.

Fall 1 Hoffmann. (Amer. J. of. obst. Nov. 1890.) Auskratzung wegen Placentarretention, Perforation. Vorfall von Netz bis zum äusseren Muttermund. Vier Stunden später Laparotomie, Toilette des Peritoneum, Naht der Uteruswunde — Heilung.

Fall 2 Gusserow. (Discussion z. Alberti). Zeitschr. f. Geb. Gynaecolog. Band XXX S. 299. Entfernung von Abortresten mit der Kornzange, Perforation, Herabziehen eines grossen Stückes Omentum bis in die Vulva. Transport in die Charité. Laparotomie, Resection des Netzes, supravaginale Amputation des Uterus (wegen zweifelhafter Asepsis des Uterusinhaltes). Wegen Bauchdeckenabscess längere Zeit bettlägerig. Am 25. Tage post. Operat. plötzlich Exitus an Embolie der Lungenarterie, ausgehend von einem Thrombus der linken Vena femoralis.

Fall 3 Krusen W. Instrumental perforation of the uterus. Med. News 1901 vol. 69, pag. 556 ref. Frommels Jahresbericht, Bd. XV. pag. 1058. Cürettage post. abortum. Vorfall des Netzes in die Scheide. Laparotomie. Abtragung des Omentums. Heilung.

Fall 4 Küstner. 37 jährige Patientin. Vor sechs Jahren Auskratzung; dabei habe sich etwas „Besonderes" zugetragen, worüber Patientin nicht recht Auskunft geben kann, der betreffende Arzt sei bestürzt gewesen. Nach der Ausschabung Blutung und entzündliche Erscheinungen im Unterleib; längere Bettruhe nötig. Seither unregelmässige Blutungen. Mit der Sonde fühlte Küstner Unregelmässigkeiten in utero; wegen Verdacht auf Malignität vaginale Hysterectomie. Am fundus uteri ist ein bleistiftdicker Netzstrang fest verwachsen. In utero ein allenthalben festgewachsenes, über bohnengrosses Fettträubchen, das am fundus durch die Uteruswand hindurch continuirlich in den Netzstrang überging.

Fall 5 Küstner. Wegen reichlichem, zum teil blutigem Ausfluss Ausschabung, ohne wesentlichen Erfolg. Einige Monate später in der Klinik Probeabrasio, welche Fettgewebe ergibt. Vaginale Totalexstirpation. Corpus in flächenhafte und filamentöse Adhaesionen eingebettet. Auch hier lässt sich die Netztraube durch den Fundus hindurch bis auf die peritoneale Oberfläche verfolgen.

II. Perforation des Uterus mit Vorfall einer unverlezten Darmschlinge.

Fall 6 Alberti. (Zeitschr. für Geburtsh. u. Gynaec. Bd. XXX, pag. 297.) Jauchige Abortreste. Curettage. Mit der Polypenzange wird eine Darmschlinge vorgezogen, Tamponade der Scheide und Transport ins Krankenhaus. Laparotomie 3 Stunden nach der Verletzung. Die durchgezogene Darmschlinge war 15 cm lang und an der Perforationsstelle eingeklemmt, so dass diese tief eingekerbt werden musste. Naht der Uteruswände. Heilung. Zwei nachträglich notwendige Ausschabungen verliefen ohne Zwischenfall.

Fall 7 Veit. (Zeitschr. f. Geburtsh. u. Gyn. Bd. XXX, pag. 298.) Placentarretention. Mit der Kornzange wird eine Darmschlinge in die Scheide gezogen. Eine Stunde nach der Verletzung sah *Veit* die Patientin. Reposition unmöglich. Eröffnung des Douglas, Débridement und Zurückziehen der Schlinge. Wegen Jauchung im Uterusinnern und profuser Blutung vaginale Hysterectomie. Exitus an Peritonitis septica.

Fall 8 Jenkins. T. W., Two cases of rupture of the uterus, one during labour, the other of traumatic origin. Glasgow med. Journ. 1899, August. ref. Frommels Jahresbericht, Band XIV, pag. 1057. Komplette Durchreissung des Uterus bei Abort infolge von Erweiterung des Cervix mittelst Metalldilatators. Eine dabei vorgefallene Darmschlinge wird reponirt und die starke Blutung durch Tamponade gestillt. Heilung. Nach $1^1/_2$ Jahren wegen starken Schmerzen Laparotomie, welche Verwachsungen zwischen Netz, Blase, Dünndarm, Uterus, Ligamente und zwischen den Dünndarmschlingen ergibt.

Fall 9 Frederick. Auskratzung wegen Abortus imperfectus. Der Arzt perforiert die hintere Uteruswand mit einer Kornzange und zieht eine Ileumschlinge in die Oeffnung. Er merkt, dass etwas nicht in Ordnung ist, steht von weiteren Eingriffen ab und wartet bis zum Abend des zweiten Tages, um Frederik zuzuziehen. Dieser veranlasst sofortigen Transport ins Spital und macht die Laparotomie. Der Darm ist in die Wunde eingeklemmt, aber nicht „strangulirt", er lässt sich leicht zurückziehen. Naht der Uteruswunde, rasche Heilung.

Fall 10 Gutbrot. Perforation des Uterus. (Gesellsch. f. Geb. u. Gyn. Berlin, 25. April 1902. Centralblatt f. Gyn., 1902, Nr. 27,

pag. 732.) Bei Abortausräumung zweimalige Perforation des Uterus und Herabziehen einer Dünndarmschlinge in die Scheide mittelst der Kornzange. Sofortige Reposition. Im Anschlusse hieran schwere Peritonitis. Zwei Monate später Laparotomie wegen Stenosenerscheinungen des Darmes; dabei Lösen zahlreicher Adhaesionen in der Gegend der flexura sigmoidea. — Heilung.

III. Perforation des Uterus mit Vorfall einer von ihrem Mesenterium losgerissenen, uneröffneten Darmschlinge.

Fall 11 Martin. Ausschabung nach Abortus. Vorziehen eines 75 cm langen Darmstückes mit der Kornzange. „Der vielbeschäftigte Praktiker" hielt den Darm für Nabelschnur, riss ihn von seinem Mesenterum ab. Martin fand die Frau in Agone, reponirte den Darm, der zwischen den Beinen der Patientin lag, bis in die Vagina. Exitus wenige Stunden später.

Fall 12 Fleischmann. (Fall von Uterusperforation. Geb. u. Gyn. Gesellsch. in Wien. Centralblatt für Gyn. 1894, pag. 980.) Abortus im dritten Monat. Der „sehr erfahrene und geübte Gynaekologe" zieht mit der Polypenzange ein Stück Darm bis vor die Vulva. Laparotomie (Billroth). Im Fundus ein 3 cm langer Spalt, in welchem die Schlinge eingeklemmt war. Naht der Uteruswunde. Die Darmschlinge ist vom Mesenterium losgerissen, vom Peritoneum viscerale entblösst, suffundirt und zerquetscht; ein 24 cm langes Stück wird resecirt. Eine eingerissene Dickdarmschlinge muss genäht werden. Heilung durch doppelseitiges parametranes Exsudat verzögert.

Fall 13. (Ch. P. Noble Rupture of the puerperal Uterus and injury of the intestine with the Curette. Amer. Gyn. and obstes Journ. Vol. XII. pag. 96, ref. Frommels Jahresbericht, Bd. IX, pag. 970.) Curettage post abort. durch einen geübten Arzt. Vorfall von Dünndarmschlingen. Laparotomie ergibt einen 1,5 cm langen Riss am Fundus Uteri. Circa 1 m. Dünndarm ist von seinem Mesenterium abgerissen und wird resecirt. Heilung.

Fall 14 Ullmann. (Ein Fall von Darmverletzung bei instrumenteller Perforation des Uterus. Wiener Klin. Wochenschrift 1903, Nr. 24, pag. 702.) Abortus m. IV. Nach Dilatation Ausräumung (durch geübten Hausarzt) mittelst Abortuszange, der nach einem Ruck einen von seinem Mesenterium abgerissenen Darm in die Vulva zieht. Reposition, Scheidentamponade. Spital-

transport. Laparotomie 15 Stunden nach der Verletzung. Im Abdomen flüssiges und geronnenes Blut. Naht des Uterusrisses nach Resection der gequetschten Wundränder. Darm in einer Länge von 15 cm vom Mesenterium entblösst; ein 24 cm langes Stück wird resecirt. Verlauf zunächst beängstigend; dann aber ungestörte Heilung.

Fall 15 Koblank. (Zur Anwendung der Kornzange bei Abort. 10. Kongress der Deutschen Ges. f. Gyn. 1903 München. Med. Wochenschr. 1903, Nr. 28, pag. 1230.) Ein „in der Geburtshilfe erfahrener Arzt" zieht beim Ausräumen von Abortresten mittelst der Kornzange Darm bis vor die Vulva hervor. Bei der Laparotomie mussten 60 cm Dünn- und 5 cm Dickdarm, die von ihrem Mesenterium abgerissen waren, resecirt werden. Die Kranke genass.

Fall 16 Spaeth. (Uterusperforation mit Verletzung von Darm und Mesenterium. Aerztl. Verein Hamburg. 12. Jan. 1904. Münchn. med. Wochenschr. 1904, Nr. 3, pag. 137.) Abortus mit 3 Monaten. Bei seiner Behandlung Perforation des Uterus mit Verletzung von Darm und Mesenterium. Am zweiten Tage peritonitische Symptome. Laparotomie, Resection des verletzten Darmabschnitts und des Uterus, in welchem noch ein Teil der Placenta adhaerent war. Heilung.

IV. Perforation des Uterus mit Vorfall und Continuitätstrennung eines Darmstückes.

Fall 17 Orthmann. (Zeitschr. f. Geb. u. Gyn. Bd. XXX, pag. 300.) Auskratzung nach Abortus m. III. Mit der Kornzange wird der Uterus perforirt, eine Darmschlinge von ihrem Mesenterium ab und zugleich in ihrer Continuität durchgerissen und vorgezogen. Desinfection und Reposition derselben und daran anschliessend Laparotomie. Das obere Darmende war auf eine Strecke von 6—7 cm vom Mesenterium losgetrennt. Abtragung der beidseitigen Adnexe sowie des Corpus Uteri mit seiner stark zerfezten Perforationsöffnung. Resection des abgelösten Darmstückes und Enteroanastomose. Heilung.

Fall 18 Olshausen. (Zeitschr. f. Geb. u. Gyn. Bd. XXX, pag. 301.) Ausräumung eines Abortus. Mit der Kornzange Perforation und Herabziehen eines Darmstückes in die Vagina. Transport in die Klinik. Laparotomie, Zurückziehen des vorgefallenen

Darmes, wobei sich zeigt, dass derselbe total zerrissen ist, indem auf eine Strecke von 30 cm nur noch dünne Stränge der Darmwand die beiden intakten Enden verbinden. Resection alles Laedirten. Tod an akuter Peritonitis.

Fall 19 M. D. Mann. (Perforation of the uterus after abortion with perlapse of intestine. Amer. Journal of Obst. Bl. 31, p. 603, ref. Frommels Jahresbericht IX, p. 877.) Krimineller Abort m. II—III. Perforation durch einen Katheter, der eine Stunde in Situ blieb. Tags darauf Dilatation und Curettage durch einen Arzt, welcher mit dem Finger im Uterus einen Körper fühlte und daran zog: Dünndarm. Laparotomie ergibt, dass der Darm hart an der Ileocoecalklappe durchgerissen und auf ca. 20 cm von seinem Mesenterium abgetrennt war. Resection Murphyknopf. Heilung.

Fall 20 M. D. Mann. Eodem loco. Curettage bei Abortus. Vorziehen eines sechs Fuss langen Darmstückes, das der Arzt, weil er es für den Darm des Foetus hielt, abschnitt! Exitus.

Fall 21 Vincent. (Perforation de l'utérus etc. Soc. nat. de Méd. de Lyon, 6 Juillet 1896 cit. von Rebreyend, pag. 185). Krimineller Abort, wobei wahrscheinlich der Uterus perforirt wurde. Anamnese sehr dürftig. Patientin ist beim Eintritt anaemisch. Da die Placenta noch in Utero vermutet wurde, führte Vincent die Tamponade aus. Tags darauf Entfernung des Tampons. Die eingeführte Zange zieht ein 30—40 cm langes abgerissenes Stück Dünndarm herunter. Am folgenden Tage (erst!) Laparotomie. Man findet nur das untere Darmende (!) und macht eine seitliche Entero-Anastomose (!) zwischen Dünndarm und Coecum. Naht der Uterusperforation. 18 Stunden später Exitus.

Fall 22 Van Riper. (Medical News 22. VIII. 1896 cit von Rebreyend, pag. 192.) Ausschabung wegen vermeintlichen Polypen. Sonde dringt 20 cm tief ein; der Arzt glaubt, sich in der Diagnose geirrt und einen graviden Uterus sondirt zu haben, weshalb er sich ohne weiteres zur Ausräumung „des Abortes" entschliesst. Dilatation mit dem Goodellschen Dilatatorium, dabei starke Blutung; mit der Kornzange wird sodann etwas gefasst und heruntergezogen: es ist eine Darmschlinge. Sofort Transport ins Spital, woselbst Van Riper die Patientin ganz collabirt trifft. Puls klein, 140, Fieber. Laparotomie ergibt viel flüssiges und geronnenes Blut im Abdomen. Die vordere Uteruswand ist in ihrer ganzen Länge gespalten; überdies neben dem rechten Tubenan-

satz im Fundus eine Perforationsöffnung, durch welche der zerrissene Darm vorgefallen ist. Die Perforation rührte offenbar von der Sonde her, während der Spalt im Uterus wohl durch das Dilatatorium verursacht war. Hysterectomia totalis. Resection des zerrissenen Darmteiles (im ganzen 85 cm). End-zu-End-Anastomose. Heilung.

Fall 23 Späth. (Aerztl. Verein in Hamburg. 12. Jan. 1904. Deutsche med. Wochenschrift 1904, Nr. 18, Vereinsbeilage pag. 681.) Nach einmaligem Ausbleiben der Regel Blutung, die 3 Wochen dauert. Curettage des sehr weichen Uterus durch den Arzt. Dabei verhackte sich die Curette, und bei ihrem Herausziehen erschien zugleich eine Dünndarmschlinge in der Vagina. Sofortige Reposition des Darmes. 24 Stunden später bestand Meteorismus; Temp. 38,9°, Puls 128; oberhalb der Symphyse deutliche Resistenz. Sofortige Laparotomie ergibt reichlich dunkles Blut und Darminhalt im kleinen Becken. Dieses wird gründlich gesäubert. Eine Dünndarmschlinge ist in einer Ausdehnung von 20 cm vom Mesenterium abgerissen, necrotisch und an einer Stelle perforirt. Resection des Darmes. Der Uterus, der am Fundus eine Perforation zeigt, wird exstirpirt; Tamponade des kleinen Beckens, zur Vagina hinaus geleitet. Ein zweiter Tampon wird auf die Resectionsstelle des Darmes gelegt und aus der im übrigen geschlossenen Bauchwunde heraus geleitet. Heilung.

Fall 24 Thorn. Centralblatt für Gyn. 1904, Nr. 36, pag. 1072, erwähnt pag. 1076 folgenden Fall: Patientin, nicht gravid, auch längere Zeit vorher nicht geboren, glaubt, sie sei schwanger und macht abortive Manöver: Es wurde ein gewöhnlicher Draht, etwa $1^1/_4$ mm im Durchmesser, benutzt und das *voran* einzuführende Ende hackenförmig, wie ihn eine starke Curette besitzt, umgebogen, um angeblich das Ei sicher zu fassen. Zum Einführen war keine besondere Gewalt angewandt worden. Beim Zurückziehen fasste der Hacken eine Dünndarmschlinge und durchschnitt sie; der Draht kam erst nach erheblicher Kraftanwendung mit einem Stück Darmwand zum Vorschein. Am nächsten Tag kam die Frau in extremis in meine Hände. Laparotomie und Naht des Darms rettete sie nicht mehr.“ Der Uterus war von normaler Grösse und Beschaffenheit, bis auf ein ziemlich erhebliches Ektropium, das die Einführung des Instrumentes in kauernder Stellung erleichtert hatte. Die Perforationsstelle sass dicht über dem Orificium internum, annähernd in der Mitte der Hinterwand.

Fall 25 Frederick. Auskratzung post abortum. Der Arzt perforirt den Uterus, zieht eine Darmschlinge heraus und zerrt so lange daran, bis er ein circa 6 Fuss langes Darmstück von seinem Mesenterium abgerissen hat; den vorgezogenen Darm schneidet er ab!! Der erst jetzt herbeigeholte Frederik kam noch eben recht, um die Patientin sterben zu sehen.

Fall 26 Boldt. (A. Serions injury following attempter curettement of the uterus Amer. J. of obst. 1899, vol. 40, p. 123.) Abortus in der 10. Woche. Laminaria-Dilatation. Mit der Kornzange wird ein Stück Gewebe erfasst und heruntergezogen; es erweist sich als Darm und wird reponirt. B. sah Patientin 24 Stunden später, stellt Uterusperforation fest, sieht aber wegen des tadellosen Allgemeinbefindens von einer Operation ab. Am dritten Tag plötzlich Verschlimmerung. Laparotomie ergibt allg. Peritonitis. 14 cm Ileum sind vom Mesenterium abgetrennt, gangraenös und bis auf eine schmale Brücke entzweigerissen. Exitus. (Im Uterns fand sich ein intaktes Ovulum!)

Fall 27 Schopf. (Mitgeteilt von Ullmann.) Abortus m. II, manuelle Ausräumung, wegen Blutung einige Stunden später Curettage, wobei plötzlich Darm in die Scheide vorfällt. Drei Stunden später sieht Sch. die Patientin, die anaemisch geworden ist. Vor der Vulva liegt ein Convolut von Därmen ohne Mesenterium, mit einem offenen Ende. Sofortige Laparotomie. Im fundus uteri eine 2 cm lange Perforationsöffnung, durch welche die dort eingeklemmte Darmschlinge hindurchläuft, eine zweite Wunde, quer, 0,5 cm lang, liegt 1,5 cm nach aussen von der ersten. Abtrennen des vor der Vulva liegenden und Heraufziehen des in der Vagina und Uterus befindlichen Darmes. Hierauf Naht der Uteruswunden (wegen schlechten Allgemeinbefindens eine Hysterectomie.) Unter Verfolgung des wenig blutenden, stark gequetschten langen Wundrandes des Mesenteriums gelangt man zum centralen Darmlumen, das 1 cm vor der Ileoevecalklappe liegt. Resection des ganzen, vom Mesenterium entblössten Darmes (220 cm), Vereinigung der beiden Darmenden. Mikulicz-Tamponade. Exitus 3 Tage post Operat., trotz nochmaliger Eröffnung des Leibes. (Klage gegen den Arzt, Verurteilung desselben).

Fall 28 Sellheim. (Münch. Med. Wochenschrift 1902 Nr. 10, pag. 393). 34 jährige Gravida. Abortus im IV. M. Wegen Fieber Ausräumung mit der Winterschen Abortuszange (die aber vorschriftswidrig scharf geschliffene Ränder besass). Dabei Durch-

bohrung des Uterus und Vorzerren einer Darmschlinge bis vor die Vulva. Sofort Scheidentamponade und Transport in die Klinik, woselbst vier Stunden nach dem Ereignis die Laparotomie ausgeführt wurde. Im Abdomen flüssiges, geronnenes Blut. Am fundus uteri sitzt ein 2 cm weites Loch mit fetzigen Rändern. Der unterste Teil des Colon descend. und das ganze S romanum bis zum obern Rand der Articul. sacro-iliaca herab waren von ihrem Mesenterium losgerissen, auf grosse Strecken von Serosa entblösst und breit eröffnet. Resection eines ca. 30 cm langen Darmstückes und Darmnaht. Exstirpation des verletzten und inficirten Uterus mit den Aduexen. Drainage nach oben und unten. Kurz dauernde Dickdarm- und Bauchdeckenfistel, dann glatte Heilung.

Im Anschlusse an diese Beobachtungen teile ich nun die Krankengeschichte, sowie einiges aus den gerichtlichen Akten meines Falles mit:

Frau E. G., 29 Jahre alt, hat vor 9 Monaten normal geboren. Seither bestehen unregelmässige Menses, sowohl zeitlich als auch in Bezug auf Intensität. Manchmal sollen Fetzchen und Bröckel im Blut gewesen sein. Der Mann der Patientin konsultirte den befreundeten stud. med. E. Dieser ordinirte Lysolausspühlungen, mit vorübergehendem Erfolg. Bald nehmen aber die alten Beschwerden wieder zu. Da die Patientin von guten Erfolgen der Auskratzung der Gebärmutter gehört hatte, so wünschte sie, dass eine solche vorgenommen werde.

E. führte diese am 4. Dezember 1902 nachmittags etwa um 1 Uhr aus, in folgender Weise: Da der Cervix eng und für die Curette schwer passirbar war, erweiterte er vorher mit einem zweiarmigen Dilatatorium. Hierauf führt er die Curette ein, ohne angeblich auf Widerstand zu stossen. Beim Zurückziehen des Instrumentes wird ein häutiges Gebilde von schlauchartigem Charakter herausgezogen. Er nimmt an, es könnte sich um Darm handeln, und um die Natur des Gebildes zu ergründen, *schneidet er ein Stück (!)* ab und erkennt es als Darm. Es lässt sich handschuhfingerartig über die Finger ziehen. Der übrige Teil des Darmes wird zurückgeschoben (!!)

Im Verlaufe des Nachmittags erbrach Patientin 3 mal. Eine Konsultation mit Dr. N. führt endlich am Abend zur Transportirung der Kranken in die Klinik.

Status praesens: Kräftig gebaute Frau. Temp. 37,5, Puls 124, regelmässig, mittelkräftig, Zunge feucht, Herz und Lunge normal.

Pubes und Vulva blutig.

Abdomen in seinen unteren Partien aufgetrieben. Der höchste Punkt der Prominenz liegt etwas innerhalb des Nabels. Ueberall tympanitischer lauter Perkussionsschall. Haut unverändert. Die Bauchdecken sind etwas gespannt, doch eindrückbar, Druckempfindlickeit gering. Keine besondere Resistenz zu finden. Die Untersuchung der Genitalien ergibt äusserlich und in der Scheide nichts Besonderes. Portio gross, wulstig. An der vorderen und hinteren Lippe Erosionen. Aus dem Orificium cervicis entleert sich etwas schleimige, schmutzige, braunrote Flüssigkeit, die nicht nach Koth riecht. Es wird nun die Portio sanft angehackt, ohne sie herunterzuzerren, um nicht noch im Cavum uteri haftende Darmteile zurückschlüpfen zu machen. Auch wird vorsichtig mit einer Kornzange im Cavum uteri gesucht, aber ohne Erfolg.

Da nach den Angaben des E. eine Durchbohrung des Uterus, und ein Durchreissen und ein Durchschneiden des Darmes stattgefunden hat, so wird Abends zur Operation behufs Aufsuchen des verletzten Darmes und Naht desselben geschritten.

Operation:

Schnitt vom Nabel bis zur Symphyse. Es liegt Omentum majus vor. Diesem entlang wird gegen die Symphyse in die Tiefe gegangen. Es finden sich reichlich peritoneale Verklebungen. Nach Lösung derselben strömt eine schleimig-blutige Flüssigkeit aus dem kleinen Becken. Nun wird das Netz weiter freigelegt und es zeigt sich, dass es ein grösseres Convolut Dünndarmschlingen deckt, die alle unter sich und dem Netz durch fibrinöse Auflagerungen verklebt sind.

Nun geht man gegen das kleine Becken vor, welchem beständig blutige Flüssigkeit entströmt. Beim Herausheben lösen sich rechts einige Verklebungen, und es stürzt ein Schwall trübe, seröse Flüssigkeit aus dem rechten Hypochondrium hervor. Die gegen das kleine Becken gerichtete Seite des Dünndarmpaquetes ist mit einer gelbgrünen, gallertigen Masse überzogen. Es wird nun die Blase und der Uterus sichtbar. In der Excavatio recto-uterina liegen weitere dunkelbraunrote Darmschlingen. Sie werden gelöst und hervorgezogen. Hier findet sich eine längere schwer geschä-

digte Darmschlinge. An einer Stelle ist der Darm vollkommen quer durchtrennt; der Peritonealüberzug ist von hier an auf eine Strecke von circa 12 cm abgelöst und fetzig zerrissen. Die Mucosa ist prolabirt und überragt die Serosa um ca. 1 cm. Ferner hängt ein längeres Stück von Serosa entblösster Darmwand frei aus einer Serosamanchette heraus. An dem Mesenterium der eben beschriebenen Schlinge hängt das abgelöste Peritoneum in Form eines Lappens herunter. (Siehe Figur.) Um eine weitere Verunreinigung zu verhüten, werden die Darmenden abgeklemmt und das der Serosa beraubte Darmstück abgeschnitten. Die zugeklemmten Stümpfe werden in Gaze eingeschlagen und bei Seite gehalten.

Es folgt die weitere Blosslegung der Beckenorgane. Es liegen noch einige verklebte Darmschlingen darin. Trübe gelatinöse Flüssigkeit wird entfernt und nun präsentiert sich der Uterus.

Er liegt in Anteflexion, etwas über hühnereigross von braunroter Farbe. Auf seinem Scheitel liegt wenig links von der Mittellinie eine zackige Risswunde, die sich ca. 2,5 cm auf der Rückseite des Corpus uteri in der Längsrichtung nach abwärts erstreckt. Der Riss ist für einen Zeigfinger passirbar und geht durch die ganze Dicke der Wand. Die Muskulatur des Uterus fühlt sich etwas derb an. Der Riss wird mit drei Seidenknopfnähten geschlossen. Sie halten gut und können ohne durchzuschneiden angezogen werden. Nachmals gründliche Reinigung des Douglasschen Raumes. An die hintere Wand des Uterus wird ein Jodoformgazetampon gelegt. Die verklebten Darmschlingen werden gelöst und von ihren Fibrinbändern gereinigt. Die Belege sind fast über den ganzen Darm verbreitet. Das zerfezte Darmstück wird resecirt sammt der entsprechenden Mesenterialpartie. Vereinigung der Darmenden. Anlegen einer seitlichen Enteroanastomose. Schluss der Bauchwunde bis auf die Mèchenöffnungen unweit des oberen, hinteren Wundwinkels.

Weiterer Verlauf:

Patientin erholt sich von der Operation leidlich.

Nach der Operation mehrmals Erbrechen, zum letzten Male nachts 2 Uhr (5. Dez.).

5. Dez. Patientin hat spontan urinirt, sieht gut aus. Subjektives Befinden gut. Zunge feucht. Leib mittelhart, kaum druckempfindlich. Allgemeine Unruhe. Puls 140. Temp. 36.7.

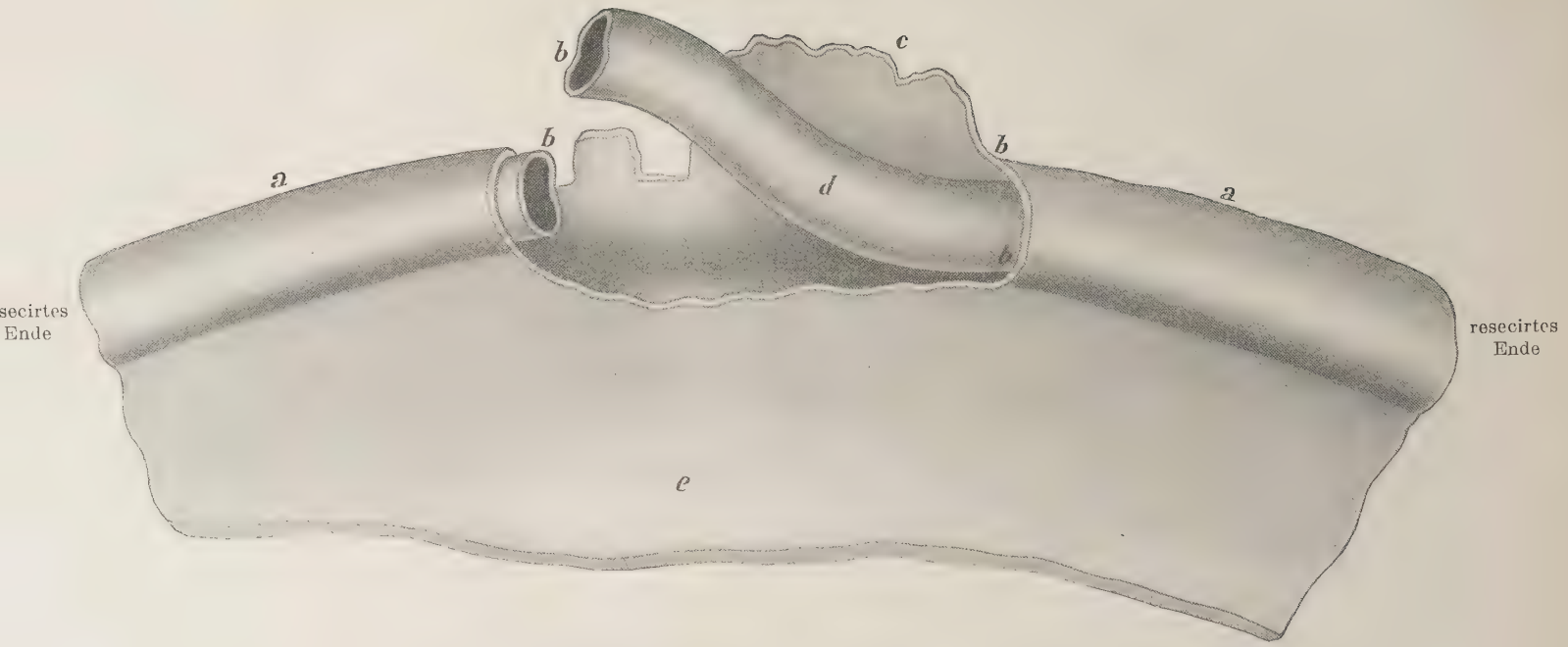

a. = Normaler Darm.
b. = Durchschneidungsstelle des Darms.
c. = Abgelöster und zerrissener Bauchfellüberzug.
d. = Mucosa ohne Serosa.
e. = Mesenterium.

Während des ganzen Morgens behält Patientin ihr gutes Aussehen. Urin geht spontan mehrmals. Klage über grossen Durst, auffallende Lebhaftigkeit und beständig hohe Pulsfrequenz. Der Puls wird immer schwächer, die Hände kühl.

Nachmittags: Zunahme der Unruhe. Patientin wünscht ein Bad und „sehr viel zu trinken". Gefühl der Bangigkeit. Puls immer frequenter bis zur Unzählbarkeit. Hie und da Aufstossen. Temp. 37.6.

Abends: Immer noch Euphorie. Extremitäten kalt. Puls nicht fühlbar, mehrmals Brechen von braunschwarzen Massen. Von 8 Uhr an Bewustlosigkeit. 9.30 Exitus.

Sektionsbefund (Sektion 444, 1902, path.-anat. Anst. Basel, Obduzent: Prof. Kaufmann):

Mit Ausnahme der oben angegebenen verletzten Stellen finden sich keine Besonderheiten, es werden darum hier auch nur diese näher erwähnt.

Auf dem Bauche ein Gazestreifen, welcher aus einer durch Naht geschlossenen, in der Mittellinie des Bauches gelegenen Wunde von 13 cm Länge oben und unten herausragt.

Beim Eröffnen des Bauches sieht man auf den mittleren Darmpartien festangeklebte Gaze. Alle sichtbaren Darmteile, sowie das links herabhängende Netz durch Verklebungen fädiger, leicht zerreisslicher Art miteinander und mit der vordern Bauchwand verbunden. Eine Dünndarmschlinge ist besonders stark mit dem untern Ende der Operationswunde verklebt.

In den seitlichen Partien des Bauches und im Becken reichliche, trübe, rötliche Flüssigkeit.

In der Mittellinie wird die Enteroanastomose sichtbar. Die Anastomose liegt ungefähr 3 m oberhalb der Ileocöcalklappe. Einige Dünndarmschlingen sind im kleinen Becken adhaerent.

Uterus mässig verdickt, ragt vorn und hinten je 3 cm empor, bleibt daumenbreit unter der Linea innominata.

Die Tuben, Ligg.-lata sind mit schmutzig graurötlichem Belag bedeckt.

An der hintern Wand des Uterus, fast bis zur Kuppe reichend, links von der Mittellinie, sieht man eine durch Naht geschlossene Wunde, die ganz geradlinig 2,5 cm lang von oben nach unten verläuft.

In der Harnblase ein trüber, schmieriger Belag.

Rechte Tuba und Ovarium miteinander verklebt, von dunkelblauroter Farbe, mit faserigen Massen bedeckt. Ovarium kastaniengross, höckerig, mit lose aufsitzenden Belägen bedeckt. Auf dem Durchschnitt von zahlreichen kleinen Cysten mit rötlich glatter Innenwand durchsetzt, die einen wässerig-blutigen Inhalt haben. Uebriges Gewebe graurot, sehr feucht. Rinde 2 mm dick.

In der linken Tuba und Ovarium gleiche Verhältnisse wie rechts.

Portio uteri zweilappig, mit Erosionen von feinkörnigem Aussehen auf der vorderen Lippe. Die Lippen lassen sich leicht öffnen. Aus dem Muttermund kommt etwas schleimige, graugelbe Flüssigkeit. Uterus fest. Cavum uteri aufgeschnitten 6 cm lang. Schnittfläche von blassrötlicher Farbe. Schleimhaut des Uterus am innern Muttermund mit schmutzig fetzigem, ziemlich fest anhaftendem Belag bedeckt. Nach Abschneiden desselben wird hier eine die ganze Circumferenz einnehmende 6—7 mm breite, ziemlich stark zerrissene Stelle sichtbar. Innenfläche des Cavum uteri glatt mit graugelblichem Belag. Rechts an der Kuppe des Uterus 3 mm von der Einmündung der rechten Tuba entfernt, findet sich in der hintern Wand des Uterus ein Riss, der unten spitzwinkelig beginnend nach oben in eine gut hirsekorn grosse Höhle führt, diese Höhle dringt bis auf den Bauchfellüberzug des Uterus.

Links oben ist im Cavum uteri ein gelblicher Belag, entsprechend der innern Mündung des vernähten Uterusrisses. Nach Entfernung der verschliessenden Nähte wird der Riss wieder zum Klaffen gebracht. Er läuft nach unten stark spitzwinkelig aus, ist auf der Schleimhautfläche 7 mm lang, während er sich in der Wand des Uterus bequem auf 1,5 cm ausdehnen lässt.

Gleichfolgend sei das Gutachten des Physikus mitgeteilt:

Die Obduktion hat folgenden abnormen Befund ergeben:

1. Eine akute allgemeine Bauchfellentzündung mit entzündlichem Ergusse, reichlichen Fasserstoffauflagerungen und mit vielfachen Verklebungen der Eingeweide.

2. Mehrfache Verletzung der Gebärmutter und zwar zwei Risse in der Kuppe dieses Organes, sowie eine ringförmige Schleimhautverletzung am innern Muttermunde. Der eine der Risse durchbohrt völlig die Wand der Gebärmutter und mündet frei in die Bauchhöhle. Der andere durchsetzt zwar die Muskelschicht der Gebärmutter, lässt aber den Bauchfellüberzug derselben noch intakt.

3. Eine sogen. Entero-Anastomose des Dünndarms, zum Zwecke der Heilung einer schweren Darmverletzung vorgenommen, sowie

4. Die zu diesem chirurgischen Vorgehen notwendige Wunde der Bauchdecken.

Die Todesursache der Verstorbenen ist zweifellos die allgemeine akute Bauchfellentzündung. Letztere ist hervorgerufen worden direkt und unmittelbar durch gewaltsame Verletzungen der Gebärmutter und durch die Darmverletzung.

Wenn auch nicht direkt zur Arbeit gehörend, so ist es doch von Interesse, einige Stellen aus den Gerichtsakten mitzuteilen.

Im Verhör gibt stud. med. E. an: „Allem Anscheine nach war die Lage der Gebärmutter nicht normal. Beim Dilatiren muss infolge dessen die Gebärmutter perforirt worden sein, was manchmal (!) dem besten Arzt vorkommen kann. Zudem hatte sich unglücklicherweise über die Gebärmutter eine Darmschlinge gelagert. Als ich auskratzen wollte, fühlte ich etwas an dem Instrumente. Ich zog etwas und meinte, es handle sich um ein „Geschwür" (!!) Da ich etwas Abnormes vermutete, zog ich es heraus und schnitt ein Stücklein ab, um es unter dem Mikroskop zu untersuchen. Da ich das Stücklein handschuhfingerförmig über den Finger stülpen konnte, warf ich es weg und vermutete sofort, ich habe den Darm angeschnitten."

Der entzwei geschnittene Darm wird ruhig (!!) zurückgeschoben, die Patientin ins Bett verbracht und den Angehörigen erklärt, es sei alles in Ordnung. E. entfernt sich und kommt um 5 Uhr zu einem Spezialisten, der ihm ratet, die Frau sofort in die Spitalklinik zu bringen, was erst Abends um 7 Uhr erfolgt.

In einem Schreiben an den Untersuchungsrichter sagt E.:

„Der Uterus war antflectirt, und daher war eine Perforation leichter möglich als in normalem Zustande. Ferner lag infolge des abnormen Hängebauches unglücklicherweise eine Darmschlinge direkt auf dem Uterus beziehungsweise auf der Perforationsstelle, die dann auch an der Curette hängen blieb. Es ist dieses also ein Schicksal, das jedem andern Arzte gerade so gut hätte passieren können; zumal ja Uterusperforationen absolut keine Seltenheiten sind."

Aus dem Ganzen geht deutlich hervor, dass E. keine genauen Kenntnisse über eine Excochleatio besass, er sondirt nicht vorher; kennt also die Lage des Uterus nicht: er dilatirt brüsk.

Von den Gefahren einer Excochleatio kennt E. wenig. und weiss, im Falle einer solchen, sich durchaus nicht zu verhalten, sonst würde er nicht den entzwei gerissenen Darm einfach zurückgeschoben haben.

Ebenso besitzt E. wenig anatomische Kenntnisse, sonst würde er nicht durchaus normale Anatomie für seinen Fehler als Ursache erklären.

Epikrise:

Es handelte sich also um eine junge gesunde Frau, deren Uterus keinerlei pathologische Beschaffenheit darbietet. Dieser Umstand belastet den unvorsichtigen, aber wie alle Kurpfuscher selbstbewussten Operateur in doppelter Weise, denn einmal geht daraus hervor, dass die Excochleatio überhaupt nicht angezeigt war und zweitens zeigt er mit aller wünschbaren Deutlichkeit, dass ausschliesslich die mangelhafte Technik, die Anwendung brutaler Gewalt, vielleicht auch noch die Wahl eines ungeeigneten Instrumentes, an dem traurigen Ereignisse Schuld trägt. Bezüglich des letzteren Punktes ist nämlich zu erwähnen, dass die Lage der beiden Uteruswunden mit aller Wahrscheinlichkeit den Schluss zulassen, sie seien mit dem zweiklappigen Dilatatorium gesetzt worden; vielleicht ist aber auch die Curette noch dabei beteiligt gewesen. Fast isolirt steht der Fall aber insofern da, als der Operateur das vorgefallene Gebilde einfach abschnitt, in der Absicht, nachzusehen „was es sei". In der gerichtlichen Verhandlung behauptete der Angeklagte: „Die Chirurgen machen das auch immer so, wenn sie von etwas nicht wissen, was es ist, so schneiden sie herein, um nachzusehen!"

Nur zwei Fälle der Litteratur stehen auch in dieser Beziehung dem unserigen an der Seite; es sind diess der Fall 20 von Mann, bei welchem der betr. Arzt glaubte, es handle sich um kindlichen Darm, denn er — zu welchem Zweck ist unverständlich — glatt durchschnitt; ferner gehört hieher die Beobachtung von Frederick, der ebenfalls dadurch ausgezeichnet ist, dass der operirende Arzt den in einer Länge von 6 Fuss vorgezerrten Darm abschneidet.

Zur Erklärung derartiger Vorkommnisse bleibt nur die Annahme übrig, der Operateur habe vor dem ihm ganz unerwarteten, ihn verblüffenden Ereignis den Kopf verloren und nicht mehr gewusst, wass er tat — genau wie jener Arzt (von dem

mir ein Kollege erzählte), der bei einer Wendung plötzlich eine Nabelschnurschlinge herabtreten sah und nun nichts Besseres zu tun wusste, als dieselbe doppelt zu unterbinden und durchzuschneiden. Solche Fälle von Handlungen ohne klares Bewusstsein kommen ja bekanntlich vor und man muss an Derartiges denken, wenn man Tatsachen, wie die von Mann und Frederick von mir berichteten erklären will.

Nach rechtzeitigen Geburten, besonders im Anschluss an manuelle Placentarlösung, sind solche schwere Irrtümer wiederholt vorgekommen, so berichtet Oswald [1]) über 16 Fälle von Darmabreissungen nach Uterusruptur bei mannueller Placentarlösung.

Ueberblicken wir an Hand unserer 28 Fälle das klinische Bild der Uterusperforation mit Vorfall von Eingeweiden, so ist bezüglich der *Aetiologie* dieser Komplikation den einleitenden Bemerkungen über allgemeine Aetiologie der instrumentellen Verletzungen des Uterus nicht viel beizufügen. 22 mal handelte es sich um ein puerperal verändertes Organ (Abort oder status post partum) und gerade in diesem Punkt bildet unser Fall demnach eine grosse Ausnahme; da es sich — ausser in den beiden Fällen von minimalem Netzvorfall, die *Küstner* berichtet — nur noch in der von *Van Riper* mitgeteilten Beobachtung ebenfalls um einen weder graviden noch puerperalen Uterus gehandelt hat; ob dort irgendwelche sonstige pathologische Zustände der Uteruswand eine Perforation leichter erklärlich machen, lässt sich nicht angeben, da daraufhin nicht genauer untersucht worden ist. In unserem Falle ist dagegen mikroskopisch normale Struktur nachgewiesen. Es wirft dieser Umstand ein grelles Licht auf die Art und Weise, wie mit dem Instrumente der Uterus behandelt wurde.

Wie in den einzelnen Fällen die Perforation zustande kam, lässt sich natürlich nicht immer genau feststellen. Dreimal scheint das Dilatationsinstrument, in den übrigen Fällen die Sonde, Curette oder die Kornzange der Täter zu sein. Diese letztere, oder ähnliche Instrumente, sind dagegen in der Mehrzahl der Fälle beim Vorziehen des Darmes oder Netzes beteiligt (mindestens in 14 der mitgeteilten Beobachtungen), so dass die Warnung vor Anwendung der Kornzange bei Abort, wie aus der Discussion,

---

[1]) Beiträge z. Geb. u. Gyn. 1903 Bd. VIII pag. 72.

die dem Vortrage von Alberti in der Berliner Gynäcologischen Gesellschaft folgte, hervorgeht, wohl berechtigt erscheint.

Was denjenigen Teil des Eingeweides betrifft, der am häufigsten vorfällt oder vorgezogen wird, so scheint die letzte Ileumschlinge, vor der Bauhinschen Klappe in dieser Beziehung etwas bevorzugt zu sein, da sie offenbar dem fundus uteri gewöhnlich benachbart liegt. Im Falle von Orthmann fand sich an der Rissstelle des Darmes eine granulirende Auflagerung; es schien hier die Darmschlinge mit dem Fundus verwachsen gewesen zu sein. Küstner beobachtete zweimal im Cavum uteri angewachsene Netzträubchen. Nach dem Bisherigen fällt Dünndarm am häufigsten vor. Es ist aber nicht ausgeschlossen, dass dies beim Netz eben so oft der Fall sein kann, vielleicht noch zahlreicher passirt, das aber symptomlos verläuft. Es kommt auf die Grösse des Risses an. Durch einen feinen Riss prolabirt ein Netzstück leichter als eine Darmschlinge.

Klinische Symptome:

Diese sind im Anfang meist sehr gering, selbst in unserem Falle, wo die offenen Darmlumina in die Bauchhöhle reponirt wurden und der Inhalt in die freie Bauchhöhle sich ergiessen konnte, war sofort weder subjektiv noch objektiv eine deutliche Reaktion zu merken. Diese auffallende, anfängliche Toleranz des Peritoneums kann sogar verhängnisvoll werden, wenn man sich dadurch verleiten lässt, die Operation aufzuschieben, wie im Fall von *Boldt*. Er verlor eine Patientin dadurch, dass er, von dem Allgemeinbefinden, welches noch 24 Stunden nach der Verletzung angeblich tadellos war, getäuscht, von der sofortigen Laparotomie Abstand nahm. Die Wendung zum Schlimmen — Zeichen der akuten Perforationsperitonitis — kommt dann meist plötzlich und dann ist meist jeder Eingriff zu spät. Wenn infolge der Durchreissung der Mesenterialgefässe eine starke Blutung eintritt, können sich die Symptome des Collapses rasch einstellen und sehr bald vom Tode gefolgt sein.

Was die *Prognose* betrifft, so ist sie abhängig von der Art des vorgezogenen Organes und von seinen Laesionen. Günstig sind die Aussichten, wenn *nur Netz* vorgefallen ist (fünf Fälle, alle geheilt); auch eine *unverletzte*, von ihrem Mesenterium *nicht abgetrennte* Darmschlinge bietet noch günstige Chancen (5 Fälle, 4 geheilt). Schlimmer steht die Sache, wenn das betreffende

Darmstück von seinem Mesenterium abgerissen wurde. Immerhin ist von den fünf einschlägigen Fällen nur einer (Martin) letal verlaufen, bei welchem ein 75 cm langes Stück Darm von dem Arzt, der ihn für Nabelschnur hielt, herausgerissen wurde; Patientin hat sich jedenfalls aus den Mesenterialgefässen verblutet. Ganz anders und viel schlimmer steht es um die Prognose in jenen Fällen, in welchen der *Darm entzwei gerissen* oder abgeschnitten wurde, wo also Darminhalt in die Bauchhöhle floss: von elf einschlägigen Fällen sind sieben gestorben, nur vier geheilt.

Wesentlich beeinflusst wird die Prognose im einzelnen Falle einmal von der eingeschlagenen Therapie und dann von der Zeit, die verstreicht, bis die Behandlung einsetzt. Was diesen letzteren Punkt betrifft, so ist von den drei Geheilten der Gruppe mit Darmruptur, die eine im direkten Anschluss an die Verletzung (Orthmann), die andere unmittelbar nach dem sofort erfolgten Transport in die Klinik (Van Riper, Sellheim) operirt worden (im vierten Fall, den Mann berichtet, ist die Zeit im Referat nicht angegeben).

Von den sieben Gestorbenen wurden eine nach Ueberführung in die Klinik, eine nach drei, eine nach acht Stunden und zwei nach zwei Tagen erst operirt. (In zwei Fällen fehlt Angabe der Zeit.) Aus dieser Gegenüberstellung geht die prognostische Wichtigkeit einer *schnellen* Hilfe zur Genüge hervor. In unserem Falle hat der „Operateur“ auch insofern schwer gefehlt, dass er mehrere Stunden verstreichen liess, bis er sich an die kompetente Stelle wandte; dadurch wurden die Aussichten auf eine operative Heilung aufs schwerste geschädigt. Es kommen ja auch Ausnahmen vor: so ist die Patientin von Ullman (Darmabreissung *ohne* Continuitätstrennung) geheilt, trotzdem die Laparotomie erst 15 Stunden nach der Verletzung ausgeführt wurde. Anderseits ist die Patientin von Veith an Peritonitis gestorben obgleich schon nach *einer* Stunde der Uterus vaginal exstirpirt wurde. An der oben gegebenen und übrigens selbstverständlichen Grundregel ändern solche vereinzelte Beobachtungen natürlich nichts.

Die *Prophylaxe* der in Rede stehenden Komplikation fällt zusammen mit den Vorsichtsmassregeln, die jeden intrauterinen Eingriff begleiten sollen. Um das „Aufplatzen“ des Uterus bei der Dilatation zu vermeiden, ist langsames, schrittweises Vorgehen jedesmal zu empfehlen, auch bei der sogenannten „brüsken“

Erweiterung. Die Dilatation an sich ist sehr nützlich, weil sie die Verwendung breiter Instrumente ermöglicht, die viel weniger leicht und auch einen pathologisch weichen Uterus perforiren. Ganz zu vermeiden ist die Kornzange, es sei denn, dass der Cervicalkanal weit genug ist, um auch noch einem Finger zur Kontrolle Raum zu geben; besser ist die Wintersche Abortuszange, die aber stumpfe Ränder besitzen muss, da im Falle von *Sellheim* ein scharf geschliffenes Instrument dieser Art die Perforation veranlasste. Schliesslich bleibt aber immer die Hauptsache eine sorgfältige Technik, Vermeidung jeder Gewalt und sofortiges Sistiren aller weitern Manipulationen bei dem geringsten Verdacht auf Perforation. Ist diese letztere trotz aller Vorsicht passirt, so dürfte es sich empfehlen, die Patientin in Beckenhochlagerung zu bringen, um (durch Ausschaltung der Bauchpresse) ein event. Durchtreten von Eingeweiden zu verhüten.

Therapie:

Ist einmal das Unglück geschehen, ist Darm oder Netz in die Scheide oder gar vor die Vulva getreten, so kann rundweg behauptet werden, dass vernünftiger Weise nur die Laparotomie in Frage kommt. Man hat zwar bei Vorfall von Netz oder unverletztem Darm (mit intaktem Mesenterialansatz) die Möglichkeit, den Douglas'schen Raum zu eröffnen und von hier ins Abdomen vorgehend, die einfache Reposition zu versuchen: ist nur ein Netzzipfelchen oder die Kuppe einer Darmschlinge gerade einen Augenblick lang im Muttermunde sichtbar gewesen, und dann sofort wieder zurückgeschlipft, so wird man ruhig zuwarten dürfen — falls nicht die Beschaffenheit des Uterusinnern eine Infektion des Peritoneum sehr wahrscheinlich macht. Die einfache Reposition grösserer Abschnitte von Netz oder Darm dürfte sich jedoch verbieten, denn in den beiden Fällen der Litteratur, die auf diese Weise behandelt wurden, musste später doch noch laparotomirt werden, in dem einen (Senkins) $1^1/_2$ Jahr nach dem Ereignis, wegen starker Leibschmerzen, die auf ausgedehnten Verwachsungen zwischen Netz, Darm, Blase und Uterus etc. beruhten, im zweiten (Gutbert) zwei Monate nach der Perforation wegen Stenosenerscheinungen des Darmes, die ebenfalls durch Verwachsungen bedingt waren. Der primäre Eingriff ist in solchen Fällen wohl besser. Ohne weiteres gegeben ist die Indication natürlich, sobald Mesenterialgefässe durchgerissen oder der

Darm in seiner Cuntinuität laedirt ist und es bleibt hier zunächst die Frage zu erledigen: vaginaler oder abdominaler Weg? Mit Ausnahme des von Veit berichteten Falles, bei dem die hintere Kolpotomie ausgeführt worden ist, kam sonst stets die Laparotomie zur Ausführung, in richtiger Würdigung der Tatsache, dass bei den meist wohl sehr komplizirten und unübersichtlichen Verhältnissen dasjenige Operationsverfahren die besten Resultate geben muss, das eine rasche und gründliche Orientirung ermöglicht. Wie schwierig in dieser Hinsicht die Dinge liegen können, lehrt der Fall Vincent, in welchem trotz der Laparotomie das obere Darmende nicht gefunden wurde. Der abdominale Weg ist ferner ausschliesslich zu wählen, sobald wegen Austritt von Darminhalt in die Bauchhöhle die Toilette des Peritoneums ausgeführt werden muss. Man darf also ruhig sagen, dass, bis auf ganz vereinzelte Ausnahmefälle, die vaginale Operation der Laparotomie das Feld räumen muss.

Ist einmal der Leib geöffnet, so handelt es sich um die Frage: wie versorgen wir den *Darm*, wie den verletzten *Uterus?* Die Behandlung, die dem vorgefallenen Darm oder Netz zu teil wird, richtet sich wohl ganz nach dem Zustand, in welchem sich der betreffende Teil befindet. Grössere Abschnitte des Netzes, die längere Zeit vor der Vulva lagen, wird man womöglich nach Eröffnung des Leibes an der Uteruswunde abtragen, um einer Infektion des Peritoneums beim Durchziehen des vorgefallenen Teiles vorzubeugen. Darmschlingen sollen doch nur dann an der Perforationsstelle abgetrennt werden, wenn sie so verletzt sind, dass man auf eine Restitutio in integrum nicht mehr rechnen kann. Da sich oft an der Durchtrittsstelle durch die läedirte Uteruswand eine Einklemmung des prolabirten Organes ausbilden kann, oft so stark, dass die Reduktion nur nach erfolgtem Débridement möglich ist, so wird ein besonderes Augenmerk auf den Ernährungszustand der eingeklemmt gewesenen Partie zu richten sein, genau wie bei der Hernia incarcerata. Einfach vorgefallenen, nicht läedirten Darm kann man nach möglichster Reinigung in den Bauchraum versenken, vorsichtig wird es sein, ihn durch eine Gazemêche in der Nähe der Bauchwunde zu fixiren. Ist der Darm läedirt, oder von seinem Mesenterium abgelöst, oder gar entzwei gerissen, so muss die Resection im Gesunden und die Anastomose event. mit Hülfe des Murphyknopfes nach allgemeinen chirurgischen Regeln ausgeführt werden.

Was den laedirten *Uterus* betrifft, so hat man die Wahl, entweder gar nichts zu tun, oder die Wunde zu nähen, oder den Uterus zu exstirpiren. Das Erstere, die Nonintervention, wird man nicht anraten können, wegen Gefahr der Blutung, der Infection, der spätern Adhaesionsbildung. Die einfache Naht, event. nach Auffrischung der Wundränder, ist, als das conservative, das ideale Verfahren und überall anzuwenden, wo es möglich ist, d. h. wenn die Verletzungen nicht zu umfang- oder zu zahlreich sind und wenn das Uterusinnere nicht schwer inficirt ist. Hie und da wird man auch, durch das schlechte Allgemeinbefinden dazu gezwungen sein, in Fällen, wo sonst die Exstirpation des Uterus angezeigt wäre, sich mit der Naht zu begnügen, da sie doch rascher ausführbar ist und einen erheblich kleinern Eingriff darstellt, als die *Hysterectomie*. Diese letztere wird ausgeführt werden, wenn die Uteruswunden zu gross, oder zu multipel sind, um genäht werden zu können, und ferner, wenn der Uterus so inficirt ist, dass sein weiteres Verbleiben im Körper eine Gefahr für den Organismus darstellen würde.

Von den 13 Fällen, die hierüber Aufschluss erteilen, sind 8 mit der Naht, 5 mit der Hysterectomie behandelt worden; von den ersteren starben 3, von den letzteren einer (Veith). Es ist vielleicht kein Zufall, dass bei den Fällen von Continuitätstrennung des Darmes die 3 mit Uterusnaht behandelten gestorben, die 3 mit Exstirpation behandelten geheilt sind.

Es liesse sich daraus vielleicht die Induction ableiten, bei Perforation des Uterus mit Darmruptur die Hysterectomie auszuführen, doch sind hiefür die Beobachtungen nicht zahlreich genug.

Zum Schlusse bleibt mir noch die angenehme Pflicht, Herrn Prof. Hildebrand an der Charité in Berlin (früher in Basel) für die Anregung zu dieser Arbeit und die Ueberlassung des Falles, sowie Herrn Professor von Herff für die Durchsicht derselben, meinen besten Dank auszusprechen.

Litteratur.

1. **Rebreyend P.,** Les plaies perforantes de l'utérus. Thèse de Paris 1901.
2. **Küstner O.,** Einheilen von Netzpartien in der Uterushöhle nach Perforation mit der Curette, mit Bemerkungen über Vermeidung und Therapie der Curettenperforation überhaupt. Monatsschrift f. Geb. u. Gyn. 1903 Bd. XVIII. No. 2 p. 246.
3. **Alberti.** Fall von Perforation des Uterus mit Vorfall des Darms und Einklemmung desselben nach Curette ment. Gesellschaft f. Geb. u. Gyn. Berlin 9. III. 1904. Zeitschrift f. Geb. u. Gyn. Bd. XXX pag. 297.
4. **Veit**
5. **Gusserow**
6. **Orthmann**
7. **Olshausen**
8. **Martin**

Diskussion zum Vortrage von Alberti. Zeitschrift für Geb. und Gyn., Bd. XXX. pp. 298 ff.

9. **Frederick C. C.** Punctured uterine walt.-amer. d. of. obst. 1901 vol. 44 p. 684 ref. Frommel's Jahrbücher. Bd. XVI. pag. 1166.
10. **Späth,** Münch. med. Wochenschrift 1904, No. 3, p. 137 et No. 18 Vereinsbeilage pag. 681.